



Aangezichtsverlamming

U bent bij de KNO-arts geweest met een aangezichtsverlamming. In deze folder leest u over aangezichtsverlamming en de daarbij behorende klachten. Deze aandoening wordt ook wel facialisverlamming genoemd.

De nervus facialis of aangezichtszenuw

Beide kanten van uw gezicht hebben een nervus facialis ofwel aangezichtszenuw. Deze zenuw zorgt voor de gelaatsuitdrukking van het aangezicht (mimiek). Ook het sluiten van uw ogen en mond wordt geregeld door deze zenuw. De aangezichtszenuw komt uit de hersenen en loopt door een nauw, benig kanaal (tunnel) in de schedel. Eerst langs het inwendig gehoororgaan, dan langs een middenoorbeentje (de stijgbeugel) om tenslotte te voorschijn te komen in de oorspeekselklier, die voor het oor ligt. In deze speekselklier splitst de zenuw zich in verschillende takken naar de spieren van het gezicht. Een kleine aftakking van deze zenuw loopt naar de tong en zorgt voor de smaak.

De aangezichtszenuw is vergeleken met andere zenuwen kwetsbaar. Waarschijnlijk komt dit vanwege het nauwe en lange benige kanaal waardoor de zenuw verloopt. Wanneer om welke reden dan ook de zenuw binnen de schedel beschadigd wordt, gaat de zenuw minder goed functioneren. De aangedane zijde van uw aangezicht beweegt niet goed meer mee. U heeft een verlamming aan deze zijde. Soms kunnen ook (oor)pijnsensaties ontstaan.

De verlammingverschijnselen

Wanneer de aangezichtszenuw (vrijwel altijd aan één zijde) slecht functioneert, valt de functie van de spieren in die gezichtshelft uit. Dit noemt men een facialisverlamming of aangezichtsverlamming. Het gevolg is een scheef gezicht. De mondhoek hangt lager, de plooi tussen neus en mondhoek verdwijnt en het oog is wijder dan aan de gezonde zijde. Het is onmogelijk het oog te sluiten en bij pogingen daartoe ziet men het oogwit verschijnen. Dit wordt veroorzaakt door het omhoog draaien van de oogbol. Een gewoon verschijnsel dat normaal niet wordt gezien, omdat het ooglid er overheen schuift. De wang is slap en doordat de mond deels omlaag hangt, is praten en slikken moeilijk. Soms loopt speeksel uit de mond. Een verlamming kan volledig of onvolledig zijn. Bij een onvolledige verlamming zijn de aangezichtsspieren in beperkte mate beweeglijk. Een onvolledige verlamming kan zich binnen enkele dagen nog ontwikkelen tot een volledige verlamming.

Oorzaken

De ziektegeschiedenis en het KNO-onderzoek kunnen mogelijk uitwijzen om welke oorzaak het gaat. Zo nodig kan een gehoortest worden afgenomen, gevolgd door eventueel laboratoriumonderzoek en een scan (CT of MRI).

Oorzaken van een aangezichtsverlamming kunnen onder andere zijn:

- Oorontsteking.
- Schedelletsel of letsel na operatie, bijvoorbeeld aan het oor of aan de speekselklier.
- Het gordelroosvirus (herpes zoster oticus). Hierbij zijn blaasjes, zoals bij waterpokken, zichtbaar in oorschelp en omgeving. De verlamming is vaak pijnlijk en gaat soms gepaard met gehoorverlies en evenwichtsstoornissen.
- Een tumor die op de zenuw drukt. Hierbij treedt de verlamming dikwijls zeer geleidelijk op.
- Een tekenbeetziekte (ziekte van Lyme).
- Een hersenbloeding, in dit geval is het wel mogelijk het oog te sluiten.

In ca. 50% van de gevallen wordt geen oorzaak gevonden en spreken we van de verlamming van Bell.

De verlamming van Bell

De verlamming van Bell, genoemd naar de Engelse chirurg Sir Charles Bell (1774-1842), kan in het algemeen als een milde aandoening worden gezien.

De verlamming wordt zeer waarschijnlijk veroorzaakt door het herpes simplex virus, type I. Dit virus, dat ook de bekende 'koortslip' doet ontstaan, zou een sluimerend bestaan leiden in zenuwweefsel en weer actief worden na blootstelling aan tocht, een groot temperatuurverschil, heftige emoties enz. Hierdoor ontstaat een ontsteking van de aangezichts-zenuw. Deze zwelt op en wordt waarschijnlijk in het benige kanaal afgeklemd.

Prognose van de aangezichtsverlamming

De verlamming van Bell geneest vaak zonder behandeling binnen 6 tot 8 weken spontaan en volledig. De leeftijd speelt hierbij echter een grote rol: in de leeftijd tot 30 jaar in 85-90% van de gevallen, van 30 tot 45 jaar in 76%, van 45 tot 60 jaar in 61% en daarboven slechts 37%. Een onvolledige verlamming geneest meestal vanzelf zonder problemen. Duurt de genezing langer dan zal volledig herstel waarschijnlijk niet optreden. Hierop is de kans ook groter als bij een volledige verlamming door zenuwuitval de aangezichts-zenuw beschadigd is.

Restverschijnselen

Na een aangezichtsverlamming met zenuwverval kunnen hinderlijke verschijnselen blijven bestaan. Door een verminderd spierkracht kunnen oog en mond onvolledig worden gesloten. De aangedane zijde kan abnormaal meebewegen, bij spreken, eten en fluiten. Verder kan de aangedane zijde strak aanvoelen en het oog tijdens het eten tranen ('krokodillentranen').

Het herstel zal een jaar na het begin van de verlamming niet verder doorzetten.

Na verloop van jaren kan de verlamming minder zichtbaar worden, omdat de huid ouder wordt en uitzakt. Het eindresultaat is vaak acceptabel. Is het resultaat na ca. een jaar cosmetisch onbevredigend, dan kan eventueel een goudgewichtje in het bovenlid worden geplaatst om het oog weer te kunnen sluiten. Ook kan er een andere zenuw aangesloten worden op de hoofdstam van de aangezichts-zenuw. Deze ingreep wordt in het academisch ziekenhuis verricht.

Behandeling

Rust

Bij de verlamming van Bell zal het spontaan herstel worden afgewacht zolang de functie niet helemaal uitvalt. Gedurende een paar weken moet rust in acht worden genomen om het natuurlijke genezingsproces zoveel mogelijk te bevorderen.

Oogproblemen

Ter voorkoming van oogproblemen wordt geadviseerd tijdens de nachtelijke uren het aangedane oog te behandelen met oogzalf of af te plakken met een horlogeglasverband. Dit voorkomt uitdroging. Overdag moeten beschermende oogdruppels worden gebruikt.

Medicijnen

Bij ernstige verlammingen kan worden voorgesteld een kuur te starten met prednison, eventueel in combinatie met een anti-herpesvirusmiddel, liefst binnen één week. Prednison, dat ook door het lichaam in de bijnierschors wordt geproduceerd, heeft het vermogen de gevolgen van een ontsteking, terug te dringen.

Mimetherapie

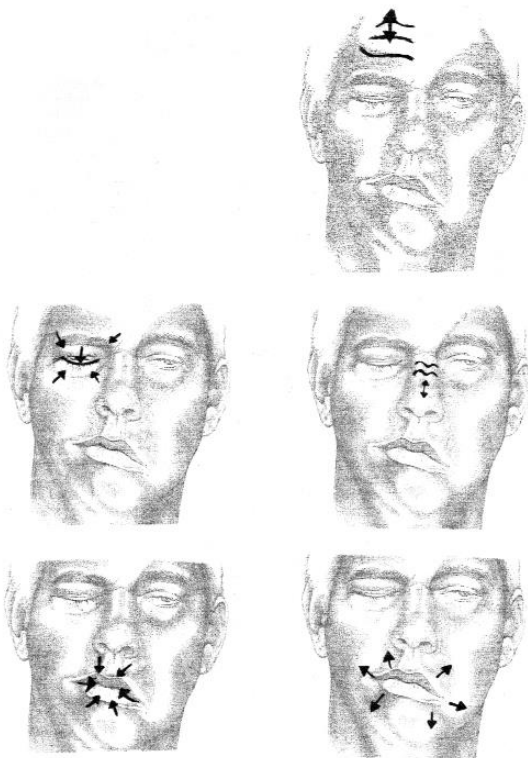
Bij onvolledig herstel door beschadiging van de zenuw kunnen de hinderlijke restverschijnselen zoveel mogelijk onderdrukt worden door specifieke oefentherapie, de 'mimetherapie'. Restverschijnselen kunnen zijn:

- asymmetrie in het gezicht ('scheef gezicht');
- verminderde functie;
- abnormaal meebewegen.

Met mimetherapie probeert u een betere controle te krijgen over de verstoorde gelaatsuitdrukking. Door oefenen wordt een bewust verband gelegd tussen lichaamstaal, emoties en gelaatsuitdrukking. De oefeningen zijn gericht op ontspanning, beheersing van de ademhaling en het leren bewegen van de mimische spieren van gezonde en aangedane zijde samen. Bijvoorbeeld door het vormen van de geluiden:

- p, f, m, a, e, o, u;
- blazen, wangen opblazen;
- fluiten, fa, fe, paf, flap, pab. enz.

Onderstaand een voorbeeld van mimetherapie. Dit kunt u voor een spiegel oefenen.



Overige behandelingen

In andere gevallen dan de verlamming van Bell, zal behandeling van de oorzaak van de verlamming noodzakelijk zijn. Oorzaken kunnen zijn:

- een oorontsteking;
- een tumor;
- antivirale medicijnen (gordelroos);
- een zenuwreconstructie na zenuwletsel;
- antibiotica (tekenbeetziekte).

Voor verder neurologisch onderzoek kan de KNO-arts u verwijzen naar de neuroloog.

Tot slot

Het is niet mogelijk om in deze folder alle details voor elke situatie te beschrijven. Het kan zijn dat u ondanks de uitleg van uw arts nog vragen heeft. Aarzel dan niet contact op te nemen met uw KNO-arts om nadere uitleg te vragen. Telefoonnummer polikliniek KNO (0475) 38 25 67.

Voor meer informatie kunt u ook kijken op de website van de Nederlandse Vereniging KNO en Heelkunde:

www.kno.nl

Laurentius Ziekenhuis
Mgr. Driessenstraat 6
(hoofdingang bereikbaar via de Oranjelaan)
6043 CV Roermond
www.lzr.nl

Patiëntencommunicatie Laurentius ziekenhuis
14287160 - KNO - februari 2019